Aesthetic Dermatology Vol.5 No.3　別刷　　(1995年12月25日)

側頭動脈皮弁による側頭部、もみあげの再建

虎の門病院皮膚科

大西泰彦　大原國章

日本美容皮膚科学会

Aesthetic Dermatology Vol.5:87-92,1995

側頭動脈皮弁による側頭部、もみあげの再建

大西泰彦　大原國章

要　約　側頭動脈皮弁は浅側頭動脈を栄養血管とした側頭筋・筋膜皮弁である。19世紀後半から用いられている古典的な技法ではあるが、血管柄付島状皮弁として挙上することにより側頭部・前額から耳介・下顎部に至る広い範囲を被覆することが可能であり、その有用性は大きい。今回我々は耳前部および側頭部の脂腺母斑の切除に際して浅側頭動脈島状皮弁を用いて側頭部、もみあげの再建を行い良好な結果を得た。本皮弁は、自然な毛流の再現と質感のマッチング、目立ちやすい術後の瘢痕性脱毛を回避する意味で有利な方法であると考えられた。

Key Wards：浅側頭動脈、皮弁、再建術

はじめに

被髪頭部には母斑をはじめ瘢痕、良性腫瘍などの局所切除を要する病変が多種発生する。これらの切除創の処置において、毛流と平行する方向での単純縫縮でかえって術後の瘢痕が目立つ場合や、頭皮の伸展性が悪く創に過度の緊張がかかったために、瘢痕性脱毛を呈する症例はしばしば経験する。したがって切除が第一原則であっても、病変の部位や大きさや形によってはその再建法が整容面で問題になることも少なくない。今回我々は、耳前部および側頭部の脂腺母斑の切除に際して浅側頭動脈島状皮弁を用いて再建を行い良好な結果を得た。本皮弁は浅側頭動脈の分枝を利用した筋膜皮弁であるが、皮弁の回転に自由度があることから自然な毛流の再現が可能で、術後の瘢痕を目立たなくするためにも有用であると考えられた。側頭被髪領域における皮膚小欠損の一再建法として報告する。

症例１：55歳、男性。
主　訴：右側頭部の褐色斑。
既往歴、家族歴：特記すべきことなし。
現病歴：出生時から右耳前部に褐色斑が存在した。分娩鉗子の瘢痕と思い、自覚症状もないため放置していた。しかし初診の約３か月前より、局面内の一部が易出血性となり、痂皮が付着するようになったため1991年８月19日、当科を受診した。
現　症：右耳前部のもみあげを中心に4.5×2.5cm大の不整形褐色局面があり、表面は凹凸で

虎の門病院皮膚科（東京都港区虎ノ門2-2-2）
［連絡先］：大西泰彦：虎の門病院皮膚科（東京都港区虎ノ門2-2-2）

図1　現症および術前のデザイン（症例1）

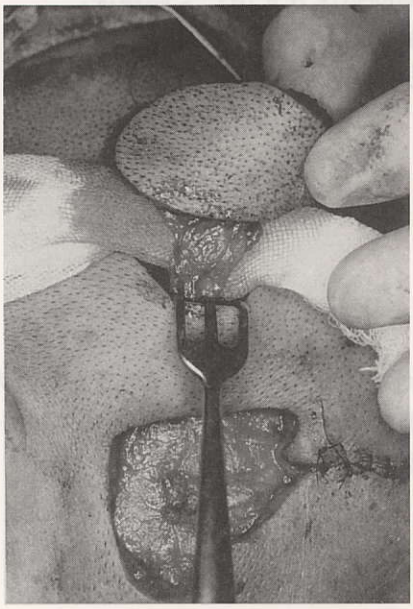

図2　皮弁の作製

黄色痂皮を付着し、一部には発赤や黒色小点の集簇する部位も認めた（図1）。

組織所見：表皮の肥厚と、真皮内の脂腺の著明な増生を認め脂腺母斑に特徴的であった。臨床的に黒色小点の認められた部位では、さらに表在型の基底細胞上皮腫を合併していた。

手　術：母斑から約5㎜離して切除し眼瞼側を一次縫縮した後、もみあげ部の欠損部に対しては浅側頭動脈を利用した血管柄付島状皮弁を充填することにした。

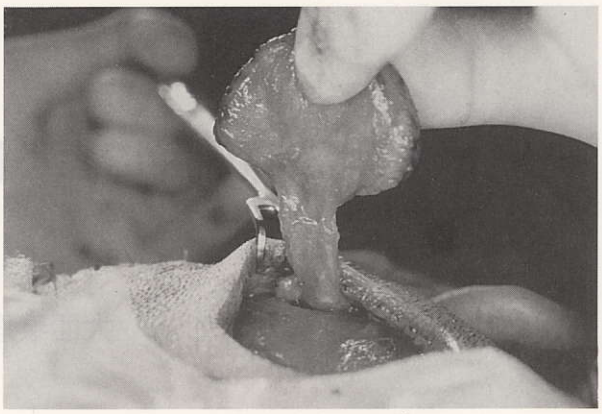

図3　島状皮弁として挙上

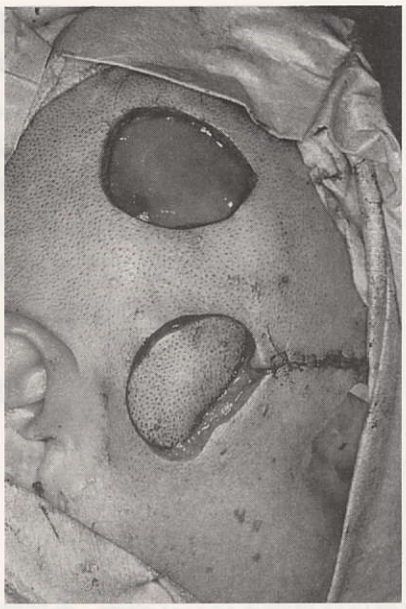

図4　皮弁を反時計方向に約60度回転させて欠損部に充填

①皮弁のデザイン；（図1）のごとく、もみあげの皮膚欠損に応じた大きさの皮弁を長軸を毛流と直行させる方向で側頭部にデザインした。なお栄養血管となる浅側頭動脈はあらかじめ術前にDoppler聴診器を用いて走行を確認し、マーキングしておいた。

②皮弁の作製（図2）；皮弁の遠位側に半周状の切開を加え、帽状腱膜直上レベルで剥離を進め、浅側頭動脈を確認。その後、皮弁の近位側にも同様の皮切を行ったが浅側頭動脈流入部の皮切は脂肪層上部までとしておく。次に、皮弁と欠損部の間の真皮直下にトンネルを作製。再度浅側頭動脈の走行を確認して前頭部への分枝を切離した後、耳前部やや上方のpivot pointに至るまで動脈本管

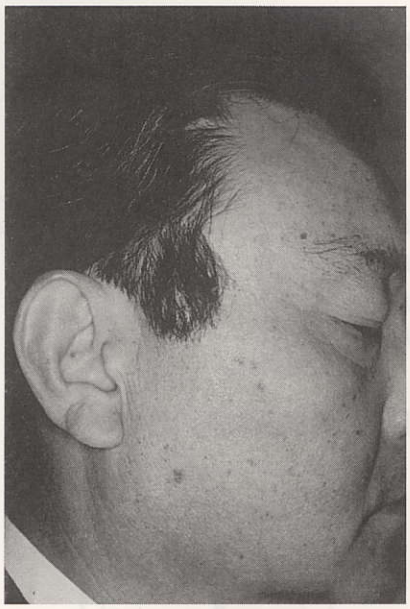

図5　術後6カ月

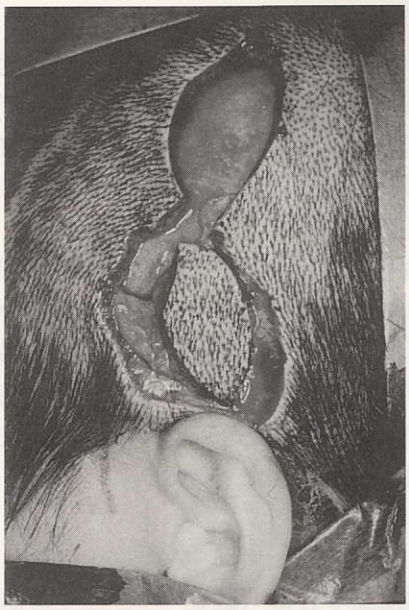

図7　皮弁を下方に平行移動し欠損を被覆

図6　現症および術前のデザイン（症例2）

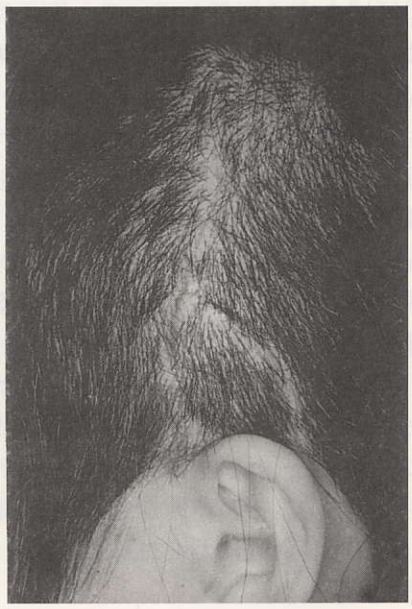

図8　術後3週間

の走行を追跡した。最終的には（図3）のように、一部に側頭筋筋膜を含めた長さ約4㎝・幅約1㎝の血管柄を作製した。

③皮弁の移動；最後に（図4）のごとく毛流に合わせて皮弁を反時計方向に約60度回転させ、作製した皮下トンネルを通して欠損部に充填した。なお皮弁採取部は若干緊張が強かったものの、術中expansionを行い縫縮が可能だった。（図5）は術後6ヶ月目だが、術後の瘢痕も目立たず、毛髪の流れや色調など、整容面で満足のゆく結果となっている。

症例2：22歳、女性。

主　訴：左側頭部の脱毛斑。

既往歴、家族歴：特記事項なし。

現病歴：出生時から左側頭部に脱毛斑があったが放置していた。アトピー性皮膚炎で近医に通院中に手術を勧められ、1994年10月4日に当科を受診した。

現　症：左側頭部の耳介直上に34×35mm大、表面凹凸の脱毛した褐色局面があり、脂腺母斑と診

断した。

手　術：①術前のデザイン（**図6**）；母斑近傍の皮下を通過する浅側頭動脈の直上に皮弁をデザインしたが、縫縮時の緊張を考慮して皮弁採取面積は母斑の面積の80～90%とし、若干小さめに作成することにした。

②皮弁の移動；症例1と同様に母斑を切除した後、遠位側から皮弁を挙上したが、毛髪の流れを考慮して皮弁を下方に平行移動して欠損部を被覆した（**図7**）。皮弁採取部は十分に単純縫縮が可能だった。術後3週間経過し皮弁は良好に生着し毛流も自然に再現できた（**図8**）。

考　按

浅側頭動脈本管は（**図9**）のごとく耳前部に出現して上行し、前頭枝・後頭枝を分岐しながら側頭・頭頂領域を広く栄養している。断面図では、本血管は皮下脂肪織と側頭筋筋膜の間の側頭・頭頂筋膜内を上行した後、耳介付着部上縁から約10㎝の高さの側頭筋・帽状腱膜付着部付近で脂肪織内を貫通し、さらに上行している。この血管を利用した浅側頭動脈皮弁は19世紀後半から用いられている比較的古典的な技法で、側頭部の広い範囲を皮弁として挙上することが可能である。なお血管は耳介付着部上縁から約12㎝離れた部位では、帽状腱膜上の剥離で自然に皮弁内に含まれてくる。文献的には耳前部やや上方を中心として、頭頂側に約12㎝、後頭側に16～18㎝まで挙上が可能とされており、その豊富な血管網を利用して頭部・顔面のほぼ全域にわたり被覆することができる（**図10**）。

局所皮弁および島状皮弁として眉毛や頭部の瘢痕性脱毛の再建[1]に有用であるが、近年は形成外科領域で筋膜弁として耳介[2]や頬部[3]眼瞼部の再建[4]などに多用されているほか、遊離筋膜弁として全身各所の再建[5]にも応用されている。

今回我々は目立ちやすいもみあげや側頭部の皮膚小欠損の再建に際して（**表1**）に示す4つの条件を考慮した。まず、再建を行った部の血行に問題がなく、確実に毛髪がはえること。次に、毛髪の太さや性状が周囲と同様であること。さらに、術後の瘢痕が可能な限り目立たないものになり、脱毛斑などを残さないこと。もうひとつは、再建した毛髪の流れが自然と周囲になじむことである。これらの条件を考慮すると、まず遊離植皮は毛根を損傷して脱毛と整容面から不適である。毛髪の性状を加味すると欠損部から近い部位の皮弁が適応と考えられるが、rotation flap や subcutaneous pedicle を用いたV-Y advancement flap ではいずれも長い切開線を必要とし、毛髪の流れも操作できないため術後の瘢痕が目立つ恐れがある。

これらと比較して浅側頭動脈島状皮弁は欠損部に近く血行も良い上に、皮弁を適度に回転させることで側頭部の毛髪の流れを自然に再現させることが可能である。術後の瘢痕も目立たないという

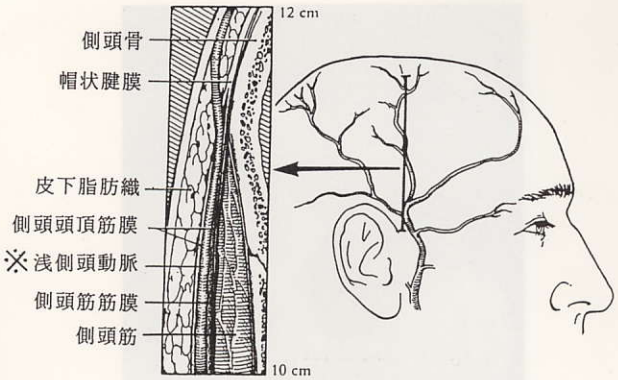

図9　浅側頭動脈の走行、断面図

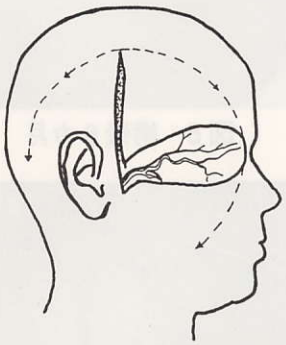

図10　皮弁の可動範囲

表1　もみあげ・側頭部における皮膚欠損の再建法の条件

1．再建した部位の血行が良く確実に毛髪が生える。
2．毛髪の太さや性状が周囲と同様。
3．術後の瘢痕が目立たない。
4．再建した毛髪の流れが自然。

利点があり、自験例のような被髪頭部の皮膚小欠損の再建には最適な方法と考えて選択した。なお本法の問題点としては皮弁採取部の処置法があげられるが、毛髪の流れに直行する方向に縫縮することや術中 expansion を併用すること、また皮弁の形や大きさを工夫することで十分対処が可能であると考えられた。

文　献

1) 大原國章、中西浩、竹原和彦：剣創状強皮症の瘢痕性脱毛に対する側頭動脈皮弁による再建、皮膚臨床，27 : 1173-1176, 1985

2) Jenkins AM, Finucan T : Primary nonmicrosurgical reconstruction following ear avulsion using the temporoparietal fascial island flap, Plast Reconstr Surg,83 : 148-152, 1989

3) Matsuba HM, Hakkai AR, Romm S, Little JW 3d, Spear SL : Variations on the temporoparietal fascial flap, Laryngoscope, 100 : 1236-1240, 1990

4) Ellis DS, Toth BA, Stewart WB : Temporoparietal fascial flap for orbital and eyelid reconstruction, Plast Reconstr Surg, 89 : 606-612, 1992

5) Rose EH,Norris MS : The versatile temporoparietal fascial flap "Adaptability to a variety of composite defects", Plast Reconstr Surg, 85 : 224-232, 1990

Reconstructrion of skin defects on side whiskers and temporal region "using superficial temporal artery fasciocutaneous flap"

Yasuhiko Onishi and Kuniaki Ohara

Department of Dermatology, Toranomon Hospital

Abstract : We present two patients with sebaceous nevus, one has the lesion on the side whiskers and another on the supra-auricular region. Both of them were reconstructed by superficial temporal artery fasciocutaneous flap (STAFC flap). Especially on the scalp, primary closure of the defect after resecting such a nevus, sometimes cause postoperative hypertrophy or unexpective scar formation with loss of hair. To avoid such a hypertrophic or conspicuous scar after surgery,it is necessary to consider about the direction of suture and how to release the tension of the wound. STAFC flap had been in use for reconstructing many sites of facial skin defects with loss of hair, like forehead or eyebrow region, because of its high vascularity and extensive moving range.It can also be applicable on the temporal skin defect. This procedure has advantages for decreasing the tension of the wound, and free choice of the direction of the hair streams by rotating the flap may result natural matching with the surroundings. We believe STAFC flap is useful method for reconstruction of small skin defect on the temporal region, like the cases presented here.

Key words : superficial temporal artery / flap / reconstruction