III. 手術の実際

5. 基底細胞上皮腫

大西泰彦［虎の門病院皮膚科］

I. 基本方針

基底細胞上皮腫（basal cell epithelioma：BCE）は顔面に好発する悪性腫瘍であるため，術式の選択には次の2点が要求される．第1が腫瘍の確実な切除，第2は整容面を十分に考慮した再建である．腫瘍の確実な切除は癌の手術では大前提であり，たとえBCEのような局所的性格の強いものであっても例外ではない．また顔面における手術において術後の外観はquality of life（QOL）の観点からも大切であり，再建方法には精通する必要がある．重要なことはこの2点をバランス良く吟味した上で，症例に応じた手術方針を決定することである．整容面を重視しすぎるあまり不十分な切除となって腫瘍を取り残したり，逆に不必要な広範囲の切除の結果，術後の醜形をきたしたのでは，いずれも治療としては不適切なものといわざるを得ない．必要にして十分な切除と適切な再建で良好な外観が得られることが目標である．

II. 適応のガイドライン

BCEは臨床的に結節・潰瘍型，表在型，扁平瘢痕型，morphea型，Pinkus型，破壊型に分類されており，組織でも種々の特徴的な増殖パターンを有している（表1）．定型的な結節型のBCEでは組織も充実型（図1）のことが多く，臨床的にも組織学的にも境界は明瞭であるが，morphea型（図2）や再発腫瘍では間質に浸潤性に増殖し，側方・深部とも境界不明瞭で広範に腫瘍が進展する．また

［表1］基底細胞上皮腫（BCE）の分類

臨床分類	組織分類
1. 結節・潰瘍型	a. solid（充実型）
	b. adenoid（腺様型）
	c. keratotic（角化型）
2. 扁平瘢痕型	d. cystic（嚢腫型）
3. morphea 型	e. morphea 型
4. 表在型	f. superficial
5. Pinkus 型	g. Pinkus 型
6. 破壊型	

破壊型BCE（図3）の場合には辺縁部は充実型，中央部は線維性増殖を伴う浸潤傾向の強いmorphea型類似というように，増殖形態が混在することもしばしば経験される．このような組織形態の違いはその腫瘍の生物学的態度・進展性を反映するので，手術治療（切除範囲）も組織形態に即して対応しなければならない．したがって，BCEを手術する際は臨床形態から組織型を予測し，治療方針を立てるのが原則である．実際には，生検を行って組織型を確認してから治療方針を立てるのが安全であろう．特に慎重に対処すべきは，鼻翼，口唇，眼瞼縁のように十分な切除と整容的再建バランスの難しい部位である．ただし，頬，額などに生じた小さな結節型では切除生検（excisional biopsy）で治療が済んでしまうこともある．

本稿で対象とするのはday surgeryで手術可能なBCEであるため，結節・潰瘍型，表在型ないしPinkus型がそれに相当し，なかでも再建および頻度の点から顔面の結節・潰瘍型に主眼をおく．前

述した morphea like BCE や破壊型 BCE など組織学的に広範囲に腫瘍浸潤が及ぶ場合には，組織の mapping や画像診断の上での入院手術が基本となるため本稿では割愛する．なお切除後の皮膚欠損を考慮すると，day surgery で扱える BCE の大きさは通常は顔面において長径 2.0 cm 前後までであろう．

III．手術の実際

1．術前の準備

手術が決定したら術前にその方法に関して患者に説明し，理解と同意を得る．その際にはカルテに図解して説明するほうが患者も納得しやすい上，記録にもなる．特に顔面の BCE の手術では患者も神経質になっており，再建方法（後述）に関しては患者の希望も十分に考慮する必要がある．

術前の準備としては細かい操作のための器械が必要である．

用意する器具：参考までにわれわれの施設では以下の器具をセットとして手術を行っている．局所麻酔薬（エピネフリン加 1%，2% キシロカイン），10 m*l* 注射器，23 G 針，替刃メス（15 番・11 番）およびホルダー，Webster 型持針器（Hegar 型の一種），アドソンピンセット（有鉤と無鉤），形成剪刃（直と曲），糸切り用剪刃，モスキートペアン（曲）3 本，スキンフック 2 本，ピオクタニン液・つま楊枝（術前のデザインに用いる），滅菌シャーレ（検体用），濾紙（デザイン用および検体をのせる台紙），ドレーン（4 mm ペンローズドレーン），吸引，電気メス，縫合糸（3-0 から 5-0 までの白ナイロンおよび青ナイロン，4-0 から 7-0 までの針付き白ナイロンおよび針付き黒ナイロン，4-0 から 6-0 までのモノフィラメント合成吸収糸（PDS®）），サージカルテープ（Steri-strip R 1542®），ノベクタンスプレー®，ソフラチュールガーゼ®（ドレッシング用）などである．

2．切除に関して・切除範囲

いうまでもなく癌の確実な切除のためには辺縁から十分離した切除範囲が必要である．ここで述べる腫瘍の辺縁とは肉眼的に表面からみえる辺縁ではなく，触診で浸潤を触れる最外側を意味し（図 4），そこから十分な健常域を含めて切除すれ

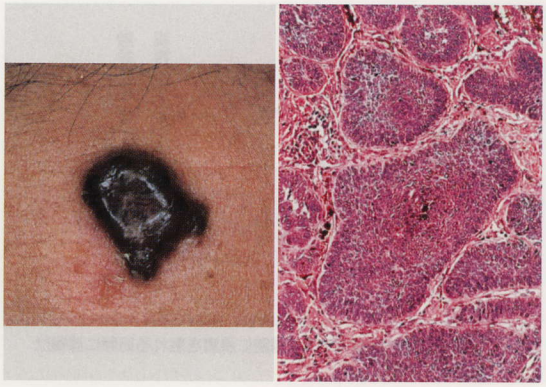

［図 1］充実型

［図 2］morphea 型

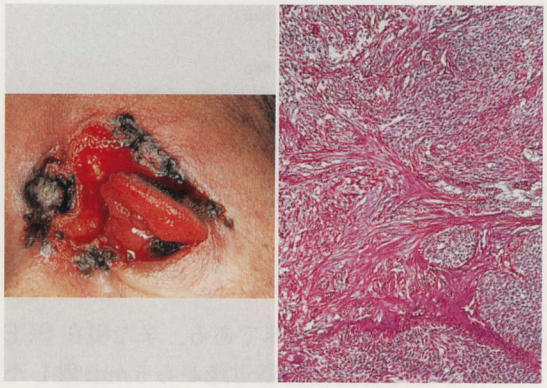

［図 3］破壊型

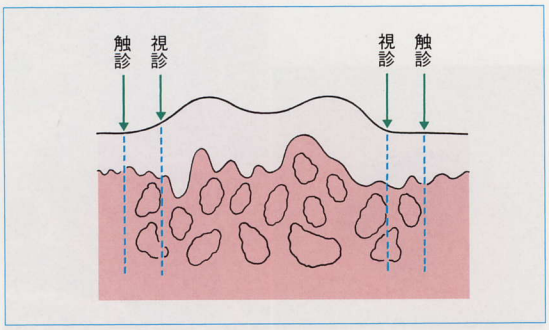

[図 4] 視診上は変化がなくても，周囲に浸潤を触れる範囲に腫瘍は拡がっている．

[表 2] BCE の好発部位での皮弁の種類　（＊後述）

前額部	rotation flap
	rhomboid flap
	bilobed flap
	A to T flap
	＊subcutaneous pedicle V-Y island flap
眉毛部・眉間	rotation flap
	bilobed flap
	＊glabellar flap
	hatchet flap
下眼瞼	transposition flap
	＊cheek rotation flap
頬	＊subcutaneous pedicle V-Y advancement flap
	rhomboid flap
	bilobed flap
鼻・鼻翼	transposition flap
	rhomboid flap
	axial frontnasal flap
	＊nasolabial flap
	bilobed flap
上口唇	nasolabial flap
	＊crescentic advancement flap
	laterally based rotation flap
	inferioly based nasolabial flap
	V-Y advancement flap
	A to T flap

ば安全であるという意味である．また現在 BCE における切除範囲は腫瘍辺縁から 5 mm 離した脂肪層と考えられているが，これはあくまで目安であり，実際には臨床・組織形態を加味する必要がある．例えば臨床・組織とも境界明瞭な結節型 BCE の場合には健常域がたとえ 1 mm でも十分腫瘍を取り切ることができる．この考えに基づいて，眼瞼や鼻翼付近など再建に一考を要する部位では切除範囲を狭く設定することも可能である．

しかし逆に，腫瘍が深い潰瘍を形成している，広く硬結を触れる，下床と癒着しているなどの所見があれば浸潤性・深達性増殖を疑うサインである．この場合は臨機応変に切除範囲を 1～2 cm と広く設定し，筋層に達する深い切除を目指す必要がある．この点からも臨床，特に触診所見は非常に重要といえる．

なお切除に際して注意すべき点は，術中操作による腫瘍細胞の播種である．腫瘍に切り込んだりすることのないようにメスの角度には細心の注意を払い，また潰瘍を形成している場合には病変部をフィルムドレッシング材（テガダーム®など）やドレープなどでのラッピングも必要である．

3. 再建に関して

再建法の選択プロセスとしては，まず単純・容易なものから始め，複雑・難易なものに進む．難易度の高い再建法が必ずしも常に優れた結果になるとはいえない．単純縫縮や植皮がきわめて良好な外観をもたらす場合も多く，単純な方法で良好な外観が得られればベストである．しかし単純縫縮が困難な場合や，植皮では患者の満足が得られないと判断される場合などには，局所皮弁が適応となろう．局所皮弁は遊離植皮と比較して color match/texture match が良く，整容面での有用性は高い．その一方で注意すべき点は，皮弁の下床から再発した場合の早期発見が困難になることである．再発 BCE の手術は初回手術よりはるかにむずかしい．この危険性を回避するために，特に morphea 型や破壊型の BCE では，まず植皮で経過をみてから，再発のないことを確認した後，二期的再建を行うのも一法である．しかし本稿では対象を通常の結節・潰瘍型 BCE に限定しており，一期的再建は十分可能であろう．**表 2** に day surgery で可能な局所皮弁を部位別に示す．同一部位でも各種の再建法があり，それぞれに長所・短所がある．どれが最も優れた方法であるかの絶対的基準はない．比較的簡便で，われわれがよく用いている方法を主体に述べる．

A. 前額部の再建（subcultaneous pedicle V-Y island flap）

前額部は皮膚の緊張が強いため，単純縫縮可能な欠損の目安はおよそ長径 1 cm までとされている．したがってこれ以上の欠損では flap を用いて再建することになる．hairline に近接した部位では A-to-T-flap，外側部では rhomboid flap も良い適応であるが，ここでは subcutaneous pedicle を用いた V-Y flap（island flap）による再建を示す．

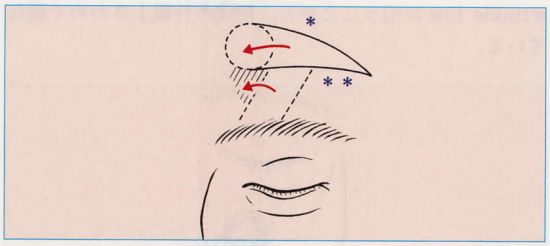

① 欠損部の外側に欠損の大きさに見合った三角形の皮弁をデザインする．このとき，図のように前額部の wrinkle line に沿って，皮弁の遠位部をやや下方に向けたカーブをつけるのがよい．また皮弁採取部が十分に縫縮可能かどうか皮膚をつまんで確認することも大切である．次に subcutaneous pedicle の design を描くが，その幅は flap 全長の約 1/2 とする．眉毛直上付近を pivot point として左右にスイングするイメージである．また直線的に動くのではなく，円弧を描いて移動するので，それを見越してデザインする．

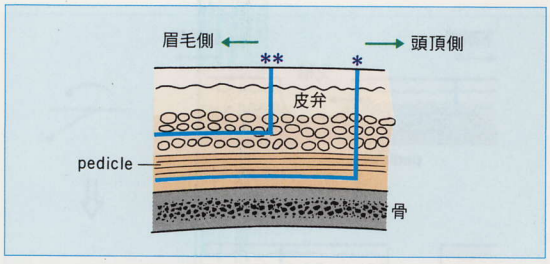

② pedicle は図のように骨膜上の組織を含めたものとするので頭頂側の切開線(*) では骨膜に至る切開を加え，骨膜上レベルで剝離．眉毛側は皮膚のみを切開(**) して脂肪織に至り，脂肪織中層レベルでの剝離を進める．それぞれ眉毛上部付近まで剝離した後，表皮に描いたデザインに沿って pedicle をトリミングする．

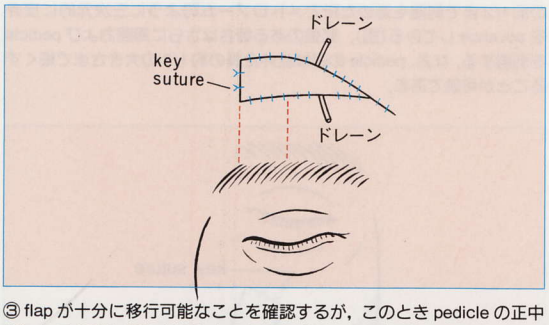

③ flap が十分に移行可能なことを確認するが，このとき pedicle の正中側にある余剰な脂肪を摘除すると移動がしやすい（図①斜線部）．皮下および骨膜上にドレーンを留置し，5-0 黒ナイロンで key suture をした後（矢印），6-0 白ナイロンやモノフィラメントの合成吸収糸（PDS®）を用いて真皮縫合を行い（皮弁採取部は V-Y の形に縫縮），7-0 黒ナイロンで表皮を軽く固定する．
（＊以下の手術ではすべて同様の縫合糸を使用する．）

B. 眉間から鼻背の再建（glabellar flap）

直径 1cm 以上の欠損では flap が適応となる．glabellar flap を示すが，rotation，transposition，または subcutaneous pedicle の island flap（図 5）とすることにより眉間・鼻背部から内眼角部までの欠損に有用である．

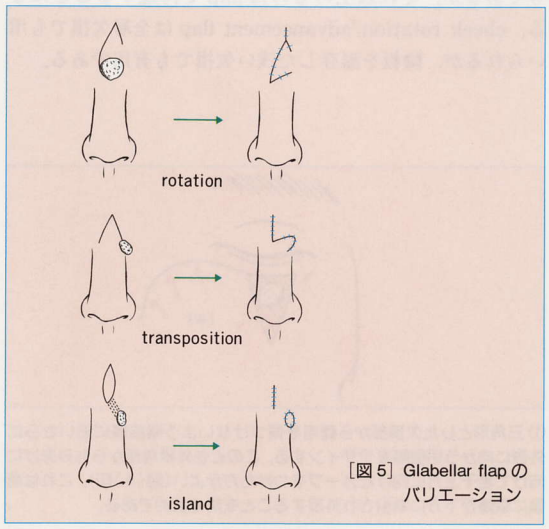

［図 5］Glabellar flap のバリエーション

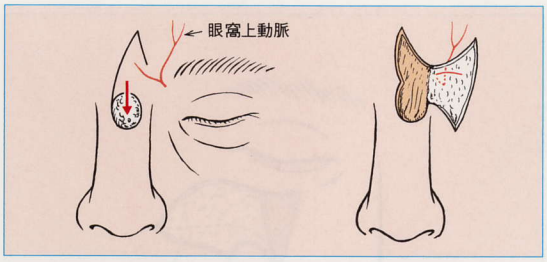

① 図のごとく皮弁を三角形にデザインし骨膜上で挙上する．なお pedicle に近い部位では眼窩上動脈の分枝と考えられる血管を可能な限り温存する．拍動を flap の下側から触れることができれば，より安全である．なお皮弁は欠損の深さに応じて脂肪層上層までは厚みを調整することができる．

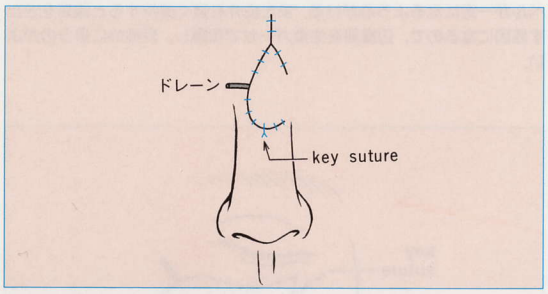

② 上方から rotation し欠損を被覆．key suture（矢印）を置く．皮弁採取部は V-Y の形に単純縫縮する．
皮弁の移動形態からは hatchet flap（斧形皮弁）ともいえる．

C. 下眼瞼の再建（cheek rotation/advancement flap）

全層欠損では下眼瞼全長の1/4までの長さであれば一次縫縮が可能でありday surgeryの対象となり得るが，それ以上の幅では入院手術が無難であろう．瞼板に達しない欠損では5mm以下のものはopen treatmentや縫縮でも十分であるが，それ以上のものはflapで再建することになる．cheek rotation/advancement flapは全層欠損でも用いられるが，瞼板を温存した浅い欠損でも有用である．

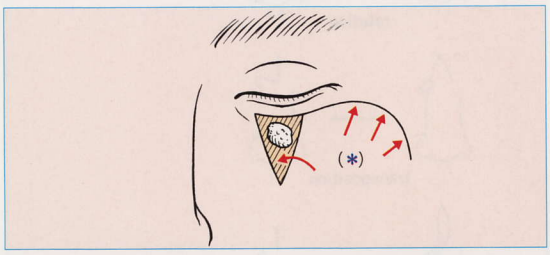

① 三角形とした欠損部から睫毛を傷つけないよう眼瞼縁に沿いさらに外側に向かう切開線をデザインする．このとき外眼角部からもみあげに向けて若干上方に向けたカーブをつけた方がよい(図(＊)印)．これは術後に眼瞼が下方に牽引され外反することを防ぐ目的である．

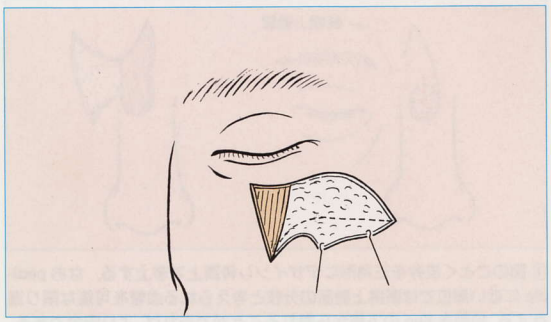

② 眼瞼部は眼輪筋直上，ほかは脂肪織中層レベルでの剝離を進める．欠損が緊張なく縫合できるようにするために広範囲を剝離し，場合によっては切開線を延長するなどの工夫も必要である．剝離にあたっては，レベルが一定になるよう心がける．また皮弁を強く保持すると壊死をきたす原因になるので，辺縁部を生食ガーゼで保護し，愛護的に扱うのがよい．

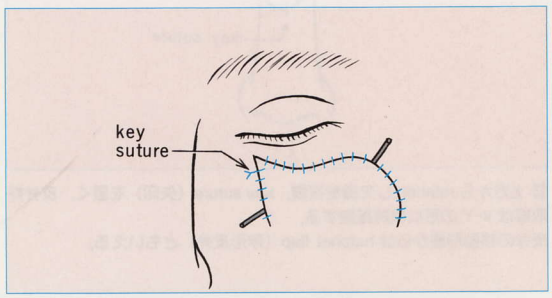

③ 皮弁をrotationさせ欠損を被覆し直下にドレーンを留置する．key sutureを置き（図矢印）縫合する．

D. 頬部の再建（subcutaneous pedicle V-Y advancement flap）

鼻唇溝付近や耳前部などの小欠損では単純縫縮も良い適応といえるが，頬の中心部において直径2cmほどの欠損を単純に縫縮しようとすると，頬のほぼ全長にわたる長い縫合創となり，dog earも生じやすい．外観上目立ちやすい部位でもあり，皮弁の良い適応部位といえる．subcutaneous pedicleを用いたV-Y advancement flapは縫合線がwrinkle lineに沿うことから，術後の外観上きわめて優れている．

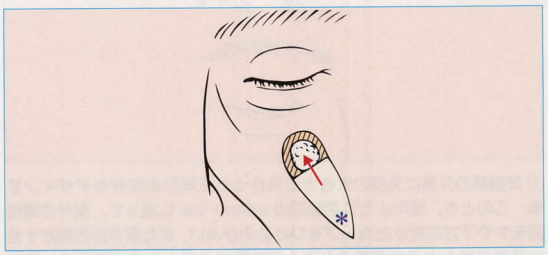

① 欠損部の外側下方に欠損の大きさに応じた三角形の皮弁をデザインする（図）．このとき，頬部のwrinkle lineに沿ったカーブをつけるとよい．また三角皮弁の先端は若干丸みを持たせた方がうっ血の予防になる（図＊印）．pedicleは欠損部直下，あるいは筋層に達する欠損の場合は皮弁近位部直下に作製する（下図）．

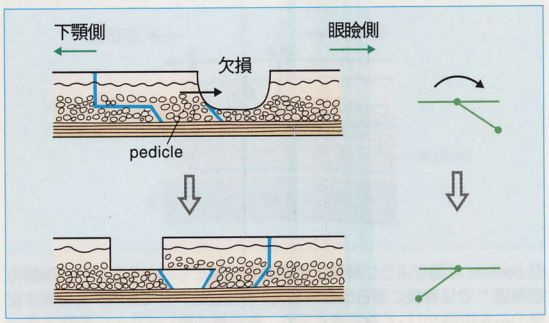

② 全周性に切開を加え，遠位部から脂肪層中層レベルで皮弁の剝離を始めるが，pedicleは上図のように欠損部から斜めに作製するので皮弁の剝離を進めるに従い心持ち剝離レベルを深くしていくとよい．皮弁全長の約1/2まで剝離を進めた所でメトロノームのように三次元的に皮弁をadvanceしてみる(図)．緊張のある場合はさらに周囲およびpedicleを剝離する．なお，pedicleの径は皮弁全長の約1/3の大きさまで細くすることが可能である．

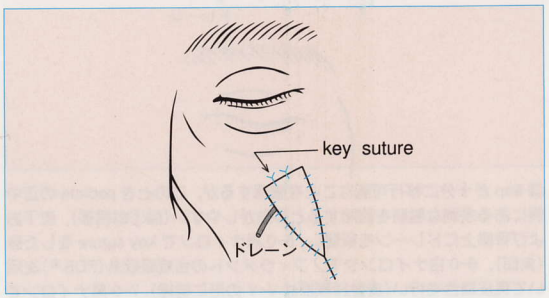

③ flapを上下に動かし，十分に移行可能なことを確認．皮下に細めのドレーンを留置した後key sutureをおき（図矢印）縫合する．

E. 鼻・鼻翼部の再建（nasolabial flap）

鼻部の小欠損の再建には rhomboid flap, glabellar flap, bilobed flap などの局所皮弁も有用であるが，鼻の下側半分では皮膚の緊張が強くこれらの方法では困難な場合も多い．nasolabial flap は血行が良く 1：4 程度までの細長い皮弁を作製することができ，特に鼻部外側から鼻翼部の再建に有用で，しかも鼻唇溝の皮膚を donor としていることから皮弁採取部が目立たないという利点を有している．

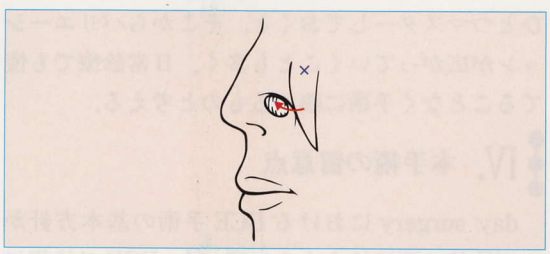

① nasolabial fold（×）に欠損部に応じた幅の皮弁をデザインするが，ガーゼなどで pivot point をおさえ皮弁遠位端が十分に欠損部に到達するかどうかシミュレーションする．

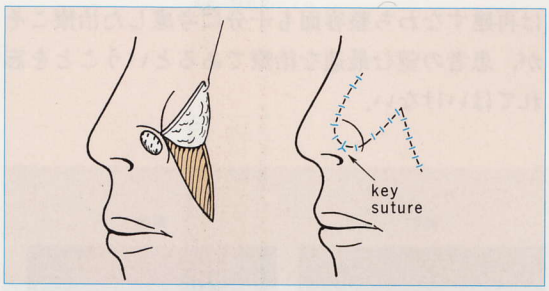

②（左）脂肪層を含めたレベルで皮弁を剝離・挙上し，
③（右）欠損部に transpose する．皮弁が厚い場合は皮弁直下の脂肪を shave し，縫合創が平坦になるよう心がける．皮弁採取部は縫縮する．また鼻翼部の全層欠損では皮弁の先端を内側に折り曲げることで鼻腔側も同時に再建することができる．

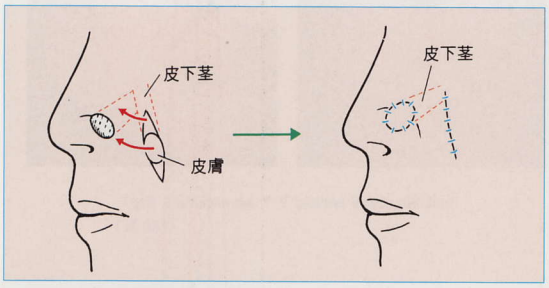

＊皮下茎皮弁とする場合（nasolabial island flap）（上図）
欠損が鼻尖に近く鼻唇溝から離れているときに用いる．これは皮膚欠損に相当する部分のみ皮膚をつけ，皮下組織を pedicle とする方法である．この場合は皮弁採取部と欠損部の間の皮下にトンネルを作製し，そこに皮弁を通すわけであるが，pedicle が圧迫され皮弁が阻血に陥らないように皮下トンネルは十分に剝離して余裕のあるものを作製した方がよい．
＊ nasolabial flap では皮膚の厚さの違いから，術後往々にして皮弁が隆起した状態となる．圧迫やケナコルトの局注で平坦化する場合もあるが，ときに皮弁直下を二次的に defatting することも必要となる．

F. 上口唇の再建（crescentic advancement flap）

全層欠損では Abbe's flap などが適応となり入院が必要である．皮下組織までの欠損では inferioly based nasolabial flap や rhomboid flap あるいは V-Y advancement flap もよい適応であるが，本稿では crescentic advancement flap について述べる．適応となる欠損部位は上口唇外側 1/3 で，欠損部が半月形をなすことから crescentic と呼ばれる．手術自体は頬部の皮膚を advance する advancement flap であり，比較的やさしく，出来栄えが良い．また本法で大切なのは術前のデザインである．

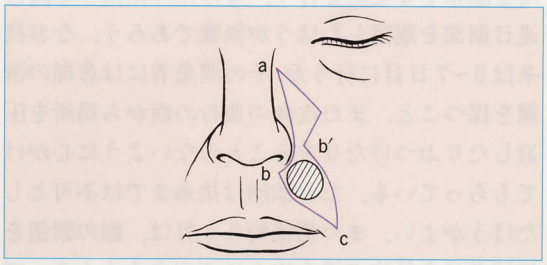

① 図のごとく切除予定部の頭頂側に半月状のカーブをデザインする．このとき図に示す ab は鼻翼基部の形に沿うようカーブさせる．弧（ないし三角）ab′ は弧 ab と同一の長さになるようにやや外側に膨らませたカーブをとり，b′ は鼻唇溝上に設定する．さらに下側では鼻唇溝と一致する切開線 b′c をデザインし，さらに b′c と同じ長さを目指して bc のカーブを調節する．

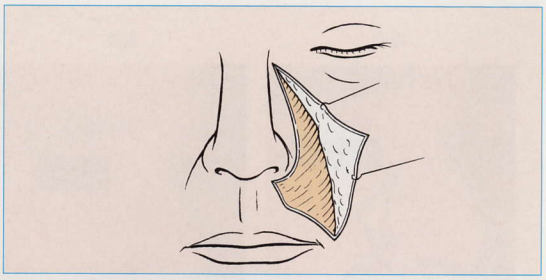

② 切除した後，頬部の皮膚の剝離を進める．剝離は脂肪層中層で，同じレベルを心がける．無理なく縫縮するためには頬中央部付近までの広範囲な剝離が必要である．

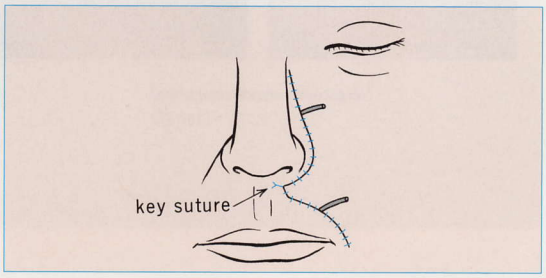

③ 皮弁直下にドレーンを留置した後，皮弁の三角部を鼻翼下側の三角の欠損部に埋め込み 5-0 黒ナイロンで key suture をおく．
＊ crescentic advancement flap では，鼻唇溝は当初消失するが，時間経過とともに少しずつ再現される．ただし完全な左右対称にはならないのが欠点である．また鼻翼は当初外方に牽引されるが数ヵ月で元の位置に戻る．

以上，顔面における局所皮弁を用いた再建の例を示した．なお当科では顔面の皮弁術後には抗生物質や消炎剤の投与のほか，局所の炎症・浮腫とうっ血を防ぐ目的で，氷嚢やアイスノンによる局所の冷却とステロイドの内服(プレドニン 20 mg/day)を3日間行っている．もしもうっ血が生じたら早急に緊張の強い糸を切離し，ストレプトキナーゼ・ストレプトドルナーゼ（バリダーゼ局所用®）を溶解した生理食塩液を拭き綿に湿らせ，局所を湿布する処置を行う．このため術後3日間は連日創部を観察したほうが無難であろう．なお抜糸は5〜7日目に行うが，その間患者には患部の清潔を保つこと，また皮弁の血行の面から局所を圧迫したりぶつけたりすることのないように心がけてもらっている．なお飲酒は抜糸までは不可としたほうがよい．また術後約3ヵ月は，創の緊張を軽減させる目的で縫合線上に直交するようテープ(Steri-strip R 1542®)固定を施し，皮弁の隆起を防ぐためにスポンジ（Fixton®）による圧迫も適宜行っている．

先に述べたごとく，皮弁による再建では「絶対的正解」というものはなく，術者の経験に基づいて患者の年齢・部位や希望などを考慮し，症例に応じて相対的に判断・選択していくものであると考える．またいろいろな種類の皮弁を試してみることも大切ではあるが，まず自信のある再建法をひとつマスターしておくと，そこからバリエーションが広がっていくことも多く．日常診療でも慌てることなく手術に臨めるものと考える．

IV. 本手術の留意点

day surgery における BCE 手術の基本方針から切除後の再建法を中心に述べた．BCE の治療に際しては，その生物学的態度を熟知した上で確実な切除に臨む必要があるが，特に顔面の BCE では再建すなわち整容面も十分に考慮した治療こそが，患者の望む最適な治療であるということを忘れてはいけない．

〈crescentic advancement flap〉
（181 頁）

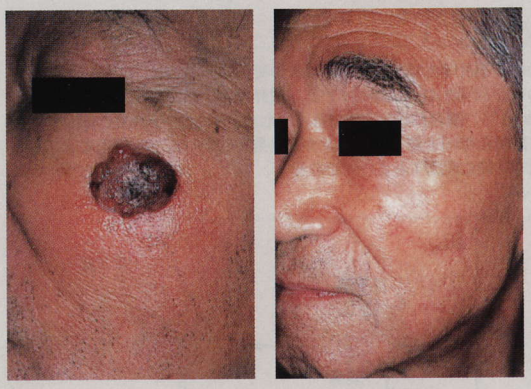

〈subcutaneous pedicle V-Y advancement flap〉
（180 頁）

＊右症例は汗腺系悪性腫瘍